

Plazma hücreli neoplazi ile ilişkili nodüler glomerüloskleroz

NODULAR GLOMERULOSCLEROSIS ASSOCIATED WITH PLASMA CELL NEOPLASIA: A CASE REPORT

Serkan YILDIZ¹, Evrim BOZKAYA¹, Mehtat ÜNLÜ², Mehmet Ali ÖZCAN³, Ali ÇELİK¹, Aykut SİFİL¹, Caner ÇAVDAR¹, Sülen SARIOĞLU², Taner ÇAMSARI¹

¹ Dokuz Eylül Üniversitesi Tıp Fakültesi, Nefroloji Bilim Dalı, İzmir

² Dokuz Eylül Üniversitesi Tıp Fakültesi, Patoloji Anabilim Dalı, İzmir

³ Dokuz Eylül Üniversitesi Tıp Fakültesi, Hematoloji Bilim Dalı, İzmir

ÖZ

Nodüler glomerüloskleroz sıklıkla diyabetes mellitus ile özdeşleştirilen bir histopatolojik tanıdır. Ancak, membranoproliferatif glomerülo nefrit, monoklonal gammopati, amiloidoz, fibriler ve immünotaktoid glomerülopati gibi birçok hastalıkta da görülebilir. İdiyopatik nodüler glomerüloskleroz tanısı ise etyolojiden sorumlu olabilecek tüm bu hastalıkların dışlanmasıyla konulur.

Nodüler glomerüloskleroz ayırıcı tanısında; öykü, fizik muayene, laboratuvar, immüno serolojik ve histopatolojik incelemeler önemlidir. Bu yazıda plazma hücreli neoplazi ile ilişkili nodüler glomerüloskleroz olgusu sunulmuştur.

65 yaşında kadın hasta ayak ve bacaklarda şişlik yakınmasıyla hastanemize başvurdu. Laboratuvar tetkiklerinde serum kreatinin 3,5 mg/dL, serum albümin 2,29 g/dL ve 24 saatlik idrarda protein atılımı 11,5 gram saptandı. İmmüno serolojik testler olağandı. Hipertansiyon öyküsü olmayan, son birkaç aydır kan basıncı yüksekliği olan hastada diyabetes mellitus tanısı dışlandı. Böbrek biyopsisi ile nodüler glomerüloskleroz tanısı konuldu. Serum protein elektroforezinde gamma bölgesinde şüpheli keskin bant ve immüno fiksasyonda IgG-Kappa monoklonal gammopati gözlemlendi. Hastaya kemik iliği aspirasyonu ve biyopsisi yapıldı. Plazma hücreli neoplazi tanısı konuldu.

Sonuç olarak, diyabetik olmayan bir hastanın böbrek biyopsisinde nodüler glomerüloskleroz saptanırsa diğer olası nedenler araştırılmalıdır. Ayırıcı tanıda, monoklonal gammopati de mutlaka düşünülmelidir.

Anahtar Kelimeler: Nodüler Glomerüloskleroz, Diyabetes Mellitus, Plazma Hücreli Neoplazi

ABSTRACT

Nodular glomerulosclerosis is generally identified as a histopathological diagnosis identical with diabetes mellitus. However, it can be seen in many diseases like membranoproliferative glomerulonephritis, monoclonal gammopathy, amyloidosis, fibrillary and immunotactoid glomerulopathy. Idiopathic nodular glomerulosclerosis can be diagnosed by the exclusion of these diseases which can be responsible from the etiology.

Serkan YILDIZ
Dokuz Eylül Üniversitesi
Tıp Fakültesi
Nefroloji BD
İZMİR

Medical history, physical examination, laboratory, immunoserology and histopatologic examinations are important in differential diagnosis of nodular glomerulosclerosis. Herein, we present a case of nodular glomerulosclerosis associated with plasma cell neoplasia.

A 65 year-old woman with swollen legs and feet admitted to our hospital. She had laboratory examinations showing serum creatinine 3.5 mg/dL, serum albumin 2.9 g/dL and 24 hours urinary protein excretion 11.5. Immunoserological tests were normal. She had no history of hypertension, her blood pressure was high for a few months and diabetes mellitus was excluded. Renal biopsy was done and diagnosed as nodular glomerulosclerosis. A suspicious sharp band was detected in protein electrophoresis and IgG-Kappa monoclonal gammopathy was observed in immunofixation. Following bone marrow aspiration and biopsy the patient was diagnosed as plasma cell disease.

As a result, if nodular glomerulosclerosis is observed in the renal biopsy of a non-diabetic patient, other diseases which can be responsible from the etiology must be investigated. Monoclonal gammopathy should be considered within the differential diagnosis.

Keywords: Nodular Glomerulosclerosis, Diabetes Mellitus, Plasma Cell Neoplasia

Nodüler glomerüloskleroz genellikle diyabetik nefropatinin bir işaretidir ve ilk olarak Kimmelstiel ve Wilson tarafından tanımlanmıştır (1). Genellikle diffüz glomerüloskleroz zemininde ortaya çıkar. Nodüler mezangial skleroz ve glomerüllerde lobülasyon belirgindir. Bu nodüller yuvarlak ya da oval şeklindeki mezangiyal matriks artışından oluşan ve birkaç mezangial hücre içeren nodüllerdir (2).

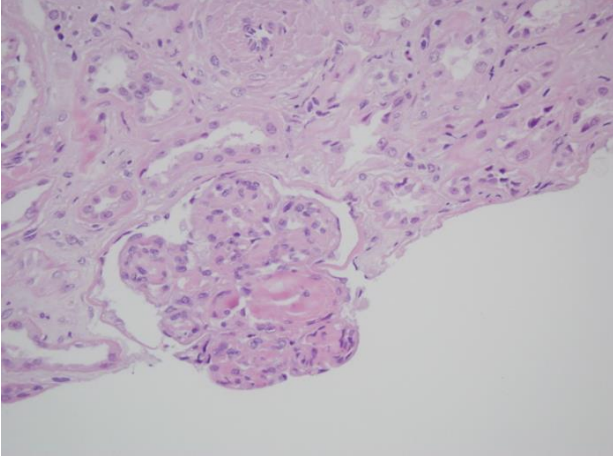
Diyabetik nefropati dışında nodüler glomerüloskleroz görülebilen hastalıklar; kronik idiyopatik ve ikincil membranoproliferatif glomerülo nefrit (MPGN), amiloidoz, monoklonal immünoglobulin depo hastalığı, fibriler ve immünotaktoid glomerülopati, fibronektin glomerülo nefriti, mikst kriyoglobulinemi, hipertansif nefropati ve Takayasu arteritidir (3,4,5). Bu yazıda diyabetes mellitus (DM) ve hipertansiyon (HT) öyküsü olmayan, plazma hücreli neoplazi ile ilişkili nodüler glomerüloskleroz olgusu sunulmuştur.

OLGU SUNUMU

Altmış beş yaşında kadın hasta ayak ve bacaklarda şişlik yakınmasıyla nefroloji polikliniğine başvurdu. Fizik muayenede kan basıncı 180/100 mmHg ölçüldü, hipervolemi ile uyumlu bulgular vardı. Laboratuvar tetkiklerinde; kan biyokimyasında üre azotu 47,6 mg/dL,

kreatinin 3,5 mg/dL, total protein 3,9 g/dL, albümin 2,29 g/dL, trigliserid 298 mg/dL, total kolesterol 540 mg/dL, LDL kolesterol 387 mg/dL ve 24 saatlik idrarda protein atılımı 11,5 gr/gün bulundu. Hematürisi olmayan hastada nefrotik sendrom düşünüldü. Hastaya ödem nedeniyle parenteral diüretik tedavisi başlandı. Hastaya hipertansiyon nedeniyle kalsiyum kanal blokleri, hiperlipidemi nedeniyle lipid düşürücü tedavi başlandı. Klinik izlemi sırasında vücut ağırlığı azaldı, kan basıncı kontrol altına alındı ve ödemi geriledi. Klinik izlemi sırasında böbrek yerine koyma tedavisi gereksinimi olmadı. Serum kompleman düzeyleri ve immünoserolojik testler (Antinükleer antikor, Anti-nötrofil sitoplazmik antikor, HBsAg, Anti-HCV, Anti-HIV) olağandı. Hipertansiyon öyküsü olmayan, son birkaç aydır kan basıncı yüksekliği olan hastada DM tanısı dışlandı. Göz dibi incelemesinde hipertansif ve diyabetik retinopati bulgusu saptanmadı. Üriner sistem ultrasonografi tetkikinde her iki böbreğin boyut, parankim kalınlığı ve pelvikalisiyel yapıları olağandı, ancak ekojenitesi grade I artmıştı. Hastaya böbrek biyopsisi yapıldı, biyopsi sonrası komplikasyon gelişmedi. Histopatolojik olarak nodüler glomerüloskleroz tanısı konuldu (Resim 1). Işık mikroskopisinde; glomerüllerin çoğu global sklerotik görünümde idi, diğer glomerüllerde ise bazal

membranlarda kalınlaşma, mezangiyal matrikste nodüler eozinofilik madde birikimi ve mezangiyal sellülarite artışı gözlemlendi. İmmünofloresan incelemede Bowman kapsülünde ve nodül çevrelerinde spesifik olmayan IgG birikimi dışında patolojik bulgu gözlenmedi. Kongo kırmızısı negatif idi. İmmünohistokimyasal boyama yapılmadı.



Resim 1. Işık mikroskopisinde glomerülde bazal membranlarda kalınlaşma, mezangiyal matrikste nodüler eozinofilik madde birikimi ve mezangiyal sellülarite artışı (HEx20).

DM öyküsü olmayan hastada nodüler glomerüloskleroz etyolojisinden sorumlu olabilecek diğer hastalıklar araştırıldı. Tam kan sayımında hemogloblin düzeyi 9.6 g/dL saptanan olguda eritrosit sedimentasyon hızı (ESH) 100 mm/saat olarak ölçüldü. Serum protein elektroforezinde gamma bölgesinde şüpheli keskin bant ve immünfiksasyonda IgG-Kappa monoklonal gammopati gözlemlendi. Hasta hematoloji bölümünce de değerlendirildi. Hastaya kemik iliği aspirasyonu ve biyopsisi yapıldı. Kemik iliği biyopsisinde interstisyel dağılımlı toplanmalar oluşturan ya da diffüz dağılım gösteren CD38 ve kappa pozitif plazma hücre infiltrasyonu izlendi. Histopatolojik olarak plazma hücreli neoplazi tanısı konulan hastada multipl myelom düşünüldü. Hastaya hematoloji bölümünce bortezomib ve deksametazon tedavisi planlandı ve taburcu edildi.

TARTIŞMA

Nodüler glomerüloskleroz sıklıkla DM ile özdeşleştirilen bir histopatolojik tanıdır. Nefrotik sendrom nedeniyle böbrek biyopsisi yapılan ve nodüler glomerüloskleroz tanısı konulan olgumuzun DM öyküsü bulunmamaktadır.

Son yıllarda yapılan çalışmalarda idiyopatik nodüler glomerüloskleroz sigara kullanımı ve kronik HT ile ilişkilendirilmektedir (6,7). Sigara kullanımı sonrası ileri glikozilasyon son ürünlerinin oluşumu, reaktif oksijen türleri ile oksidatif stresin artışı, anjiyogenez ve böbrekte ortaya çıkan hemodinamik değişiklikler idiyopatik nodüler glomerüloskleroz patofizyolojisinde belirtilen önemli mekanizmalardır (8). Olgumuzda sigara kullanımı ve HT öyküsü yoktu. Son birkaç aydır ödem yakınmasıyla birlikte ortaya çıkan kan basıncı yüksekliği vardı.

DM dışında birçok hastalıkta nodüler glomerüloskleroz görülebilmektedir. Literatürde nodüler glomerüloskleroz saptanan olgularda plazma hücreli hastalıklarının da mutlaka araştırılması gerektiği belirtilmektedir (9, 10). Anemi ve eritrosit sedimentasyon hızı yüksekliği nedeniyle olgumuzda da plazma hücreli hastalıkları araştırılmıştır. Serum protein elektroforezinde gamma bölgesinde şüpheli keskin bant ve immünfiksasyonda IgG-Kappa monoklonal gammopati gözlenmiş, kemik iliği aspirasyonu ve biyopsisi yapılmıştır. Histopatolojik olarak plazma hücreli neoplazi tanısı konulan hastaya hematoloji bölümünce kemoterapi başlanmıştır.

Sonuç olarak, diyabetik olmayan bir hastanın böbrek biyopsisinde nodüler glomerüloskleroz saptanırsa diğer olası nedenler araştırılmalıdır. Etiyolojiyi aydınlatmada klinik, öykü, fizik muayene, ayrıntılı laboratuvar tetkikleri önemlidir. Böbrek biyopsisi ile alınan doku örneğinin immünofloresan mikroskopi, histokimyasal boyalar, immünohistokimyasal inceleme ve elektron mikroskopisi ile değerlendirilmesi gerekmektedir. Ayrıcı tanıda, plazma hücreli hastalıkları da mutlaka düşünülmelidir.

KAYNAKLAR

1. Kimmelstiel P, Wilson C. Intercapillary lesions in the glomeruli of the kidney. *Am J Pathol* 1936;12(1):83-98.
2. Zhao HL, Lai FM, Tong PC, Tomlinson B, Chan JC. Clinicopathologic characteristics of nodular glomerulosclerosis in Chinese patients with type 2 diabetes. *Am J Kidney Dis* 2004;44(6):1039-49.
3. Mauer SM, Lane P, Hattori M, Fioretto P, Steffes MW. Renal structure and function in insulin-dependent diabetes mellitus and type I membranoproliferative glomerulonephritis in humans. *J Am Soc Nephrol* 1992;2(10 Suppl):S 181-4.
4. Müller-Höcker J, Weiss M, Thoenes GH, Grund A, Nerlich A. A case of idiopathic nodular glomerulosclerosis mimicking diabetic glomerulosclerosis (Kimmelstiel-Wilson type). *Pathol Res Pract* 2002;198(5):375-9.
5. Yoshimura M, Kida H, Saito Y, et al. Peculiar glomerular lesions in Takayasu's arteritis. *Clin Nephrol* 1985; 24(3):120-7.
6. Markowitz GS, Lin J, Valeri AM, Avila C, Nasr SH, D'Agati VD. Idiopathic nodular glomerulosclerosis is a distinct clinicopathologic entity linked to hypertension and smoking. *Hum Pathol* 2002; 33(8):826-35.
7. Kusaba T, Hatta T, Sonomura K, et al. Idiopathic nodular glomerulosclerosis: three Japanese cases and review of the literature. *Clin Nephrol* 2007;67(1):32-7.
8. Nasr SH, D'Agati VD. Nodular glomerulosclerosis in the nondiabetic smoker. *J Am Soc Nephrol* 2007;18(7):2032-6.
9. Cheng IK, Ho SK, Chan DT, Ng WK, Chan KW. Crescentic nodular glomerulosclerosis secondary to truncated immunoglobulin alpha heavy chain deposition. *Am J Kidney Dis* 1996;28(2):283-8.
10. Liapis H, Papadakis I, Nakopoulou L. Nodular glomerulosclerosis secondary to mu heavy chain deposits. *Hum Pathol* 2000;31(1):122-5.